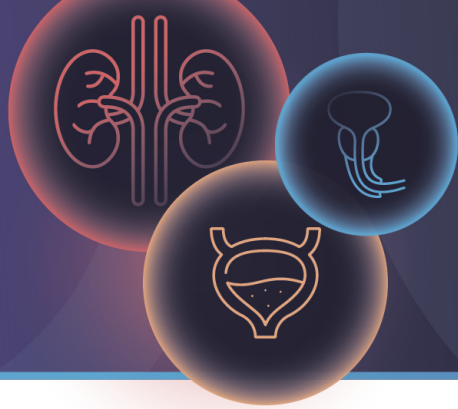



7<sup>th</sup> ANNUAL  
**UC**  
COURSE

Emerging personalized  
therapies for the management  
of urothelial carcinomas

7<sup>th</sup> MAY 2026  
MADRID



# Enfortumab-vedotina: un cambio de paradigma

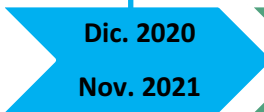
Dra. Patricia Zwisler Contreras  
Hospital Universitario La Paz (Madrid)



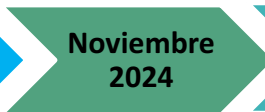60 años  
Exfumadora 2020

### NMIBC (Ta G1-G2)

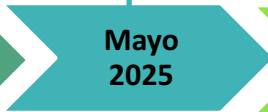MMC  
Epirubicina



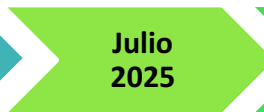Dic. 2020  
Nov. 2021



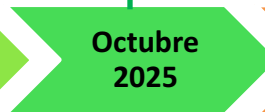
Noviembre  
2024



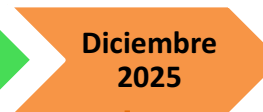Mayo  
2025



Julio  
2025



Octubre  
2025



Diciembre  
2025

Ca. urotelial pelvis renal HG,  
pT3, MSS, PD-L1 <1%  
Nefroureterectomía radical derecha  
Adyuvancia cisplatino-gemcitabina

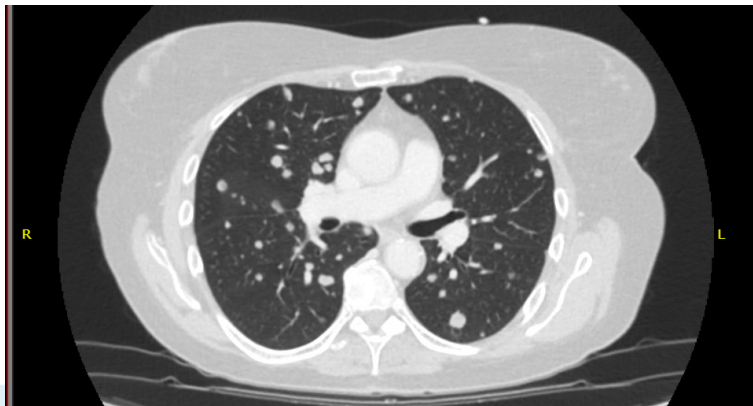
Nódulo pulmonar  
único LID  
8 mm, SBRT

Progresión pulmonar  
y ganglionar  
2<sup>a</sup>L Enfortumab-vedotina

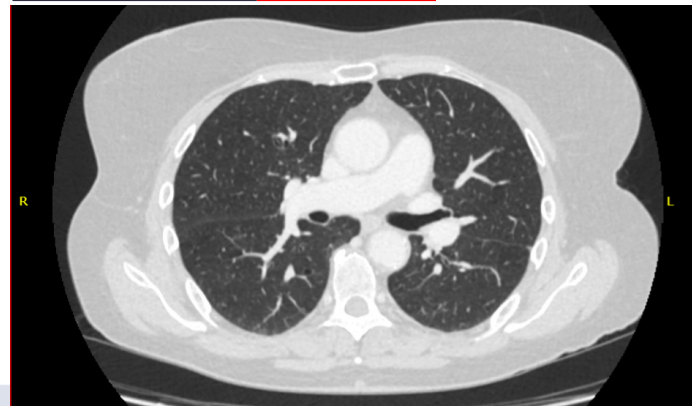
Progresión pulmonar  
1<sup>a</sup>L Atezolizumab


**STOP** neuropatía G2  
C3D8 EV 19/12/2025

### OCTUBRE 2025



### FEBRERO 2026: **persiste RP (y neuropatía)**





La paciente tenía una VUS en FGFR3 (se conoció posteriormente al inicio de EV):

- **FGFR3 p.(Y373C) c.1118A>G** chr4:1806099 FA 63.90% NM\_000142.4

**¿Qué fármaco hubieseis escogido para la paciente en 2<sup>a</sup>L?**

- A) Enfortumab-vedotina.
- B) Erdafitinib.
- C) La mutación FGFR3 de la paciente no es una de las reflejadas en el EC THOR Cohort 1, por lo que no se debería indicar erdafitinib.
- D) A y B son opciones válidas.



**Abril 2026:** tenemos **financiación** para **EV-pembrolizumab 1<sup>ª</sup>L.**

**En recaída metastásica/irresecable ca. urotelial tras adyuvancia con inmunoterapia...**

**¿Cómo abordaríais la 1<sup>ª</sup>L?** *(platino-elegible)*

- A) Enfortumab-vedotina + pembrolizumab, no importa el tiempo que haya transcurrido desde el fin de la adyuvancia con inmunoterapia.
- B) Solo enfortumab-vedotina, sin pembrolizumab.
- C) Añadiría pembrolizumab a enfortumab-vedotina si la recaída ha sido **≥ 6-12 meses** tras el fin de la inmunoterapia adyuvante.
- D) No existe evidencia robusta acerca del uso de EV + pembrolizumab tras inmunoterapia adyuvante previa en el momento actual.