5th ANNUAL UC COURSE
Emerging personalized therapies for the management of urothelial carcinomas

V CURSO ANUAL DE UC
Terapias personalizadas emergentes en el manejo del carcinoma urotelial

Panel de discusión con casos clínicos

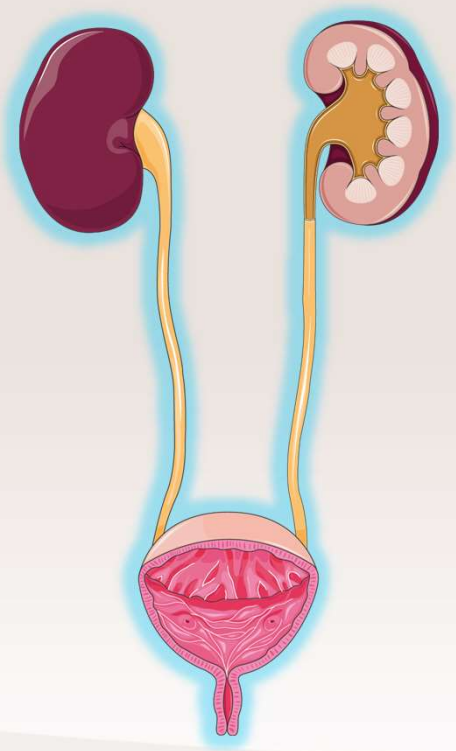

Jesús Chamorro Pérez
Residente R5 Oncología Médica
Hospital Universitario Ramón y Cajal

Varón de 72 años

ANTECEDENTES PERSONALES

- No RAMC
- Hábito tabáquico activo: IPA 60
- HTA, diabetes mellitus tipo II, dislipemia
- Fibrilación auricular. Anticoagulado con apixabán 5mg cada 12 horas
- Intervenido mediante lobectomía superior derecha en enero de 2019 por un adenocarcinoma de pulmón estadio IA. No recibió QT adyuvante

No antecedentes familiares de cáncer

Febrero de 2024

Acude a urgencias por hematuria que cede con sueros lavadores

Estudio ambulatorio por UROLOGÍA:

- Citología urinaria: positiva para malignidad, carcinoma de alto grado
- Cistoscopia normal

Marzo 2024

Ingresa por SCASET. Lesión en arteria coronaria derecha. Se realiza revascularización 14/03/2024.

ETT: FEVI 70%

Durante el ingreso en Cardiología:
- Uro TAC: masa en caliz renal derecho sugestivo de tumor urotelial primario

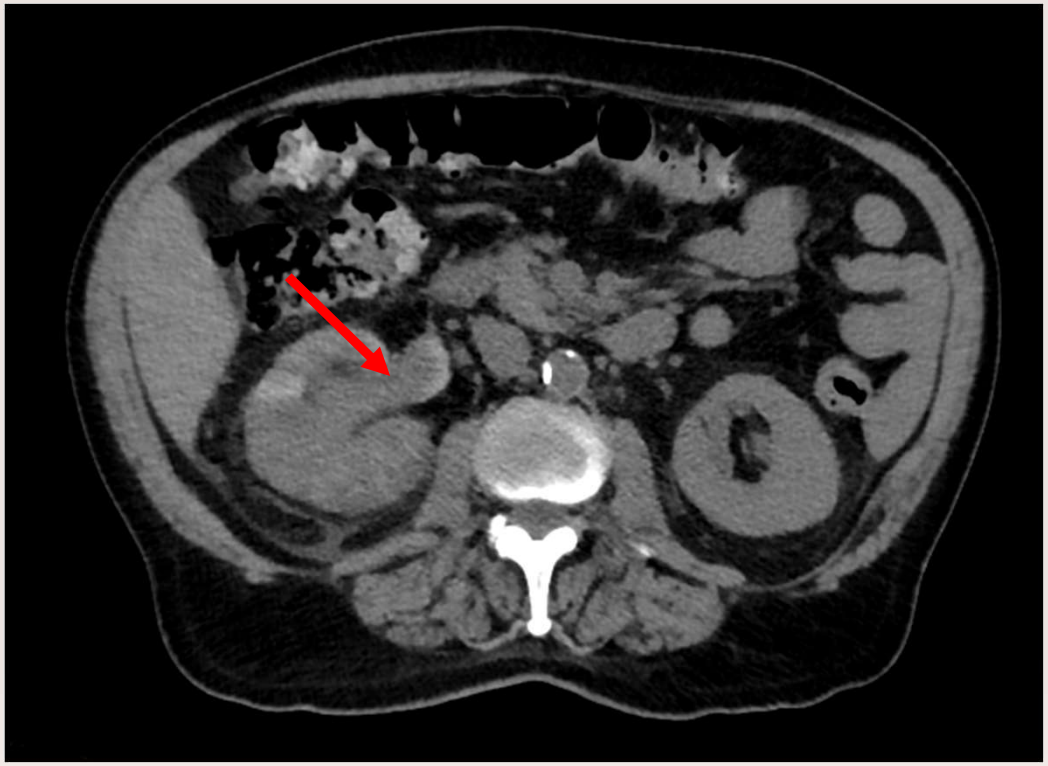

URO TAC abdomino pélvico

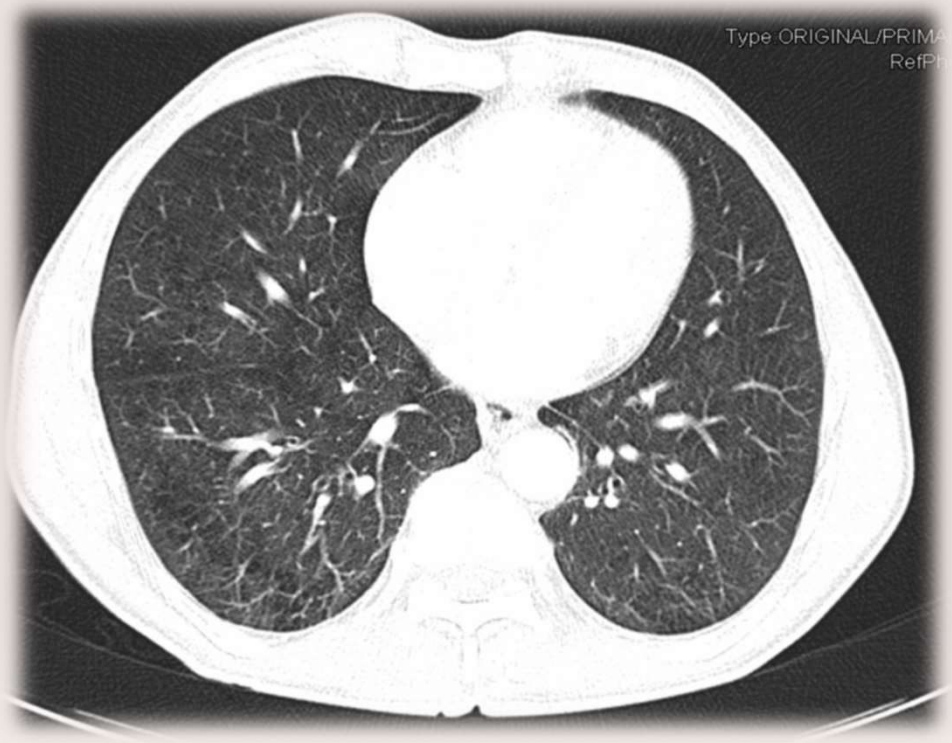

TAC tórax

PREGUNTA 1. Seleccione la correcta

a) Solicitaría una resonancia magnética para estadificación completa
b) Solicitaría una resonancia magnética y un PET-TAC para estadificación completa
c) Solicitaría ureteroscopia para obtención de biopsia
d) No procedería con más pruebas diagnósticas

PREGUNTA 2. ¿Qué actitud terapéutica tomaría?

a) Ureterectomía parcial con preservación renal y quimioterapia adyuvante con cisplatino + gemcitabina x 4 ciclos

b) Quimioterapia neoadyuvante con cisplatino + gemcitabina y posterior nefroureterectomía.

c) Nefroureterectomía y quimioterapia adyuvante con platino + gemcitabina

d) Quimioterapia neoadyuvante con carboplatino + gemcitabina, posterior nefroureterectomía y nivolumab adyuvante