Caso clínico: Carcinoma Urotelial Avanzado

Marta Amann Arévalo
Residente de 5to año del Hospital Clínico San Carlos

Paciente mujer de 57 años
- Fumador: IPA 20 paquetes/ año, Hipertensión arterial
- No otros antecedentes médico-quirúrgicos de interés.

Agosto/23
Macrohematuria.

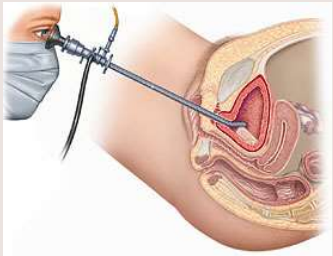

Octubre/23
Cistoscopia: lesión excrecente en pared posterior de la vejiga
AP: **Carcinoma urotelial**

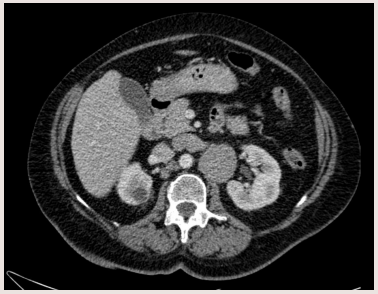

Octubre/23
TAC de T/A/P: Se objetiva lesión en pared lateral derecha de la vejiga. **Adenopatías retroperitoneales** de hasta 18 mm sospechosas.

onco genomics healthincode

MSI: estable
FGFR3 gene mutation R248C
HER 2: NO amplificado

¿Cuál sería tú enfoque terapéutico?

1. Tratamiento sistémico con enfortumab vedotin y pembolizumab
2. Tratamiento sistémico con cisplatino, gemcitabina y nivolumab
3. Tratamiento sistémico con cisplatino, gemcitabina. Reevaluación a los 4 ciclos para valorar avelumab de mantenimiento.
4. Dado que tiene mutación de FGR3: erdafitinib

A los 4 ciclos se realiza TC con respuesta completa de la enfermedad ganglionar. ¿Cuál sería tu enfoque terapéutico ahora?

1. No modificaría mi terapia.
2. Cistectomía radical junto con linfadenectomia.
3. Radioterapia sobre la vejiga como terapia de consolidación.
4. Realizaría RTU dónde si en la misma no se objetivara enfermedad tumoral optaría por no realizar tratamiento local.